

TRABAJOS CIENTÍFICOS

Cistoprostatectomía radical laparoscópica con confección extracorpórea de neovejiga ortotópica: comunicación preliminar*

Laparoscopic radical cystoprostatectomy and continent orthotopic neobladder performed extracorporeally: preliminary experience

Drs. OCTAVIO CASTILLO C^{1,2}, OSCAR CORTÉS O¹, LUCAS PEACOCK¹, SERGIO ORELLANA¹, IVÁN PINTO G¹, MANUEL DÍAZ M³, LEONARDO ARELLANO⁴, MOISÉS RUSSO⁵

¹Unidad de Endourología y Laparoscopia Urológica, Clínica Santa María. ²Departamento de Urología, Facultad de Medicina, Universidad de Chile. ³Unidad de Urología, Clínica Iquique, Iquique.

⁴Departamento de Anatomía Patológica, Facultad de Medicina, Universidad de Chile.

⁵Interno de Medicina, Facultad de Medicina, Universidad de Chile.

RESUMEN

Objetivo: Presentamos un abordaje quirúrgico para el manejo de pacientes con carcinoma vesical en candidatos a cirugía radical, buscando reunir los beneficios de la cirugía abierta tradicional, con las ventajas de la técnica laparoscópica. **Material y Método:** Se presenta una serie inicial de 5 pacientes de sexo masculino, llevados a cistoprostatectomía radical laparoscópica (CPRL) con confección extracorpórea de neovejiga ortotópica entre junio y septiembre de 2002. La edad promedio fue 50.6 años (rango: 29 a 70 años). La indicación quirúrgica fue carcinoma vesical infiltrante en cuatro de los cinco pacientes, uno de ellos previamente tratado con radioterapia. La técnica quirúrgica se presenta en 3 pasos. En el primero se realiza la linfadenectomía pelviana bilateral y la cistoprostatectomía radical (CPR) por laparoscopia; la segunda parte esta representada por la confección de la neovejiga, realizada completamente extracorpórea, y el tercer paso es la anastomosis uretra-neovejiga, desarrollada con técnica laparoscópica. **Resultados:** La técnica fue reproducida en los 5 pacientes. El tiempo operatorio promedio fue de 5.4 horas (rango: 4.5-7 horas). El sangrado promedio fue 410 ml (rango: 200-800 ml). Ninguno de los pacientes requirió transfusión sanguínea. El tiempo de hospitalización total varió entre 5 y 12 días, con un promedio de 6.8 días. **Conclusión:** La CPR puede realizarse completamente con técnica laparoscópica cuando se dispone de un adecuado entrenamiento laparoscópico. Con la técnica combinada que desarrollamos, la parte más complicada de la cirugía, representada por la elaboración de la neovejiga y el neimplante ureteral, se realiza de forma convencional, haciendo que esta técnica sea totalmente reproducible.

PALABRAS CLAVES: *Cáncer vesical, laparoscopia, neovejiga ortotópica*

SUMMARY

Objective: We present our preliminary experience with laparoscopic radical cystoprostatectomy and continent orthotopic neobladder performed extracorporeally. We believe that this surgical approach combines the advantages of minimally invasive laparoscopy with the speed and safety of open surgery. **Material and Method:** Between June and September 2002, 5 male patients underwent to laparoscopic radical cystoprostatectomy and continent orthotopic neobladder performed extracorporeally. Average age was 50.6

*Recibido el 21 de Octubre de 2005 y aceptado para publicación el 30 de Noviembre de 2005.

E-mail: octaviocastillo@vtr.net

years (range: 29-70). The operative indication was muscle-invasive carcinoma of the urinary bladder in 4 patients. One of these 4 patients was previously treated with radiotherapy. Our technique has 3 steps. Cystoprostatectomy and pelvic lymph node dissections are performed laparoscopically using five ports by a transperitoneal approach. We remove the surgical specimens through a 5 cm infraumbilical incision and through the same incision an ileal loop is extracted from the abdominal cavity, isolated, detubularized and neobladder is reconfigured. Finally, urethro-neobladder anastomosis is formed with laparoscopic technique. *Results:* Surgical technique was reproduced in all 5 patients. Mean operative time was 5.4 hours (range: 4.5-7). Mean blood loss was 410 ml (range: 200-800) and not transfusion was indicated. Mean hospital stay was 6.8 days (range: 5-12). *Conclusion:* Laparoscopic radical cystectomy is feasible when surgical team has experience in laparoscopic surgery. The most technically demanding steps of the procedure are neobladder confection and ureteral neimplante, which are performed extracorporeally. We believe that with our combined approach, this technique is completely reproducible.

KEY WORDS: *Urinary bladder cancer, laparoscopy, continent orthotopic neobladder*

INTRODUCCIÓN

Actualmente la CPR representa el patrón de oro en el tratamiento del carcinoma infiltrante de vejiga, y la derivación urinaria a elegir continúa siendo un desafío para el urólogo. En nuestro centro consideramos que mientras exista una adecuada función renal y no haya indicación de uretrectomía, las neovejigas ortotópicas son de elección, ya que ofrecen mejor calidad de vida en comparación a los conductos no continentes y frente a los reservorios urinarios no-ortotópicos. Para ello, el paciente debe tener una expectativa de vida aceptable, y debe estar psicológicamente preparado para adaptarse a la nueva forma de orinar.

Varios procedimientos quirúrgicos, tradicionalmente realizados mediante cirugía abierta y que son considerados de alta complejidad, no se contemplaban como factibles de desarrollar con técnicas mínimamente invasivas: un ejemplo de ellos es la CPR. Fue Parra¹ quien reportó la primera experiencia de CPR laparoscópica en 1992, y en la actualidad, el procedimiento se realiza en muchos centros alrededor del mundo.

El abordaje quirúrgico que presentamos es novedoso y está al alcance de todo cirujano urólogo con experiencia laparoscópica promedio, reúne las ventajas de la cirugía abierta convencional y los beneficios de la cirugía laparoscópica.

MATERIAL Y MÉTODO

La serie está formada por 5 pacientes de sexo masculino, tratados entre junio y septiembre de 2002, con una edad promedio de 50.6 años (rango: 29 a 70 años). Cuatro de ellos eran portadores de un carcinoma vesical con indicación de cirugía radical, uno de los cuales fue tratado previamente con radioterapia, y el quinto paciente tenía antece-

dente de un mielomeningocele. A este último se le había practicado una ampliación vesical con estómago nueve años atrás, que evolucionó con retracción completa del segmento gástrico y atrofia renal izquierda.

Técnica quirúrgica

A todos los pacientes se les realiza preparación intestinal con régimen líquido y la administración de dos frascos de fleet fosfosoda oral el día anterior a la cirugía, además de un enema rectal evacuante en la noche. Luego de la inducción anestésica se administra una cefalosporina de primera generación y metronidazol, los cuales se mantienen al menos hasta el tercer día postoperatorio.

El paciente es ubicado en posición de litotomía modificada con inclinación en Trendelenburg y se realiza neumoperitoneo cerrado pasando la aguja de Veress a nivel umbilical. Se colocan cinco trócares transperitoneales: uno umbilical para la óptica y cuatro de trabajo, los cuales son ubicados en forma de W (Figura 1).

La técnica que realizamos la dividimos en tres pasos. El primero está representado por la cistoprostatectomía radical más linfadenectomía pelviana bilateral, y se realiza totalmente por vía laparoscópica. Realizamos una linfadenectomía bilateral tomando como límites de disección el nervio genitofemoral lateralmente, el borde vesical como límite medial, la fascia endopélvica y la bifurcación de la arteria ilíaca primitiva como límites distal y proximal, respectivamente. A continuación se secciona en sentido transversal el peritoneo en el fondo de saco posterior hasta identificar los conductos deferentes los cuales se clipan y seccionan. En este momento identificamos los uréteres, los cuales se liberan, se seccionan y finalmente se clipan en

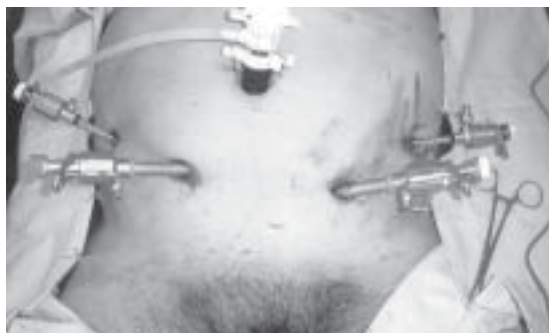

Figura 1. Ubicación de trócares en un paciente llevado a cistectomía radical laparoscópica con confección extracorpórea de neovejiga ileal ortotópica.

su extremo distal para lograr una dilatación hidrostática.

Continuamos la disección abriendo la fascia de Denonvilliers y desarrollando el plano que se encuentra entre la próstata y la vejiga anteriormente y el recto por detrás, dejando las vesículas seminales adosadas a la pared posterior de la vejiga. Se continúa la liberación de la vejiga, ahora su parte anterior, seccionando los ligamentos umbilicales. Una vez desarrollado el espacio retropúbico, se incide la fascia endopélvica y se controla el complejo venoso dorsal con un punto intracorpóreo. Se secciona la uretra con tijera y se completa la disección en forma retrógrada. Para el control de los pedículos laterales de la vejiga y la próstata, hemos empleado indistintamente el bisturí armónico (Ethicon Endosurgery) o el Ligasure (Valleylab). La pieza quirúrgica es extraída por una incisión infraumbilical de 5 cm (Figura 2).

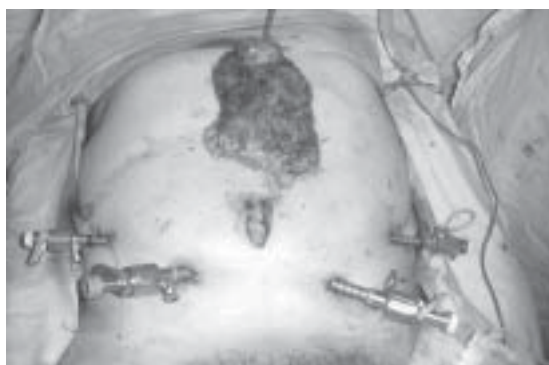


Figura 2. Extracción de la pieza quirúrgica a través de una incisión de 5 cm en un paciente llevado a cistectomía radical laparoscópica con confección extracorpórea de neovejiga ileal ortotópica.

El segundo paso lo representa la confección de la neovejiga la cual se realiza de forma extracorpórea. A través de la incisión hecha para extraer la pieza quirúrgica, se expone y se aísla un segmento de 65 cm de íleon terminal a 15 cm de la válvula ileocecal. La reconstitución del tránsito se realiza mediante una anastomosis termino-terminal con sutura continua de poliglecaprone en dos planos. El segmento ileal aislado se detubuliza por su borde antimesentérico y se realiza la neovejiga según la técnica descrita previamente². Una vez configurada la neovejiga, se realiza el neoimplante ureteral, se introduce la neovejiga a la cavidad y se cierra la incisión infraumbilical.

El tercer paso es la anastomosis de la neovejiga a la uretra, procedimiento que se realiza totalmente intracorpóreo con 6-8 puntos separados de poliglactina 2-0, sobre una sonda 22 Fr. Se revierte el neumoperitoneo, se exteriorizan los tutores ureterales y se coloca un drenaje cerrado tipo Hemovac en la pelvis (Figura 3).

RESULTADOS

La técnica fue reproducida en todos los pacientes. El tiempo operatorio promedio fue 328 minutos (5.4 horas) con un rango de 270 a 420 minutos. En la Tabla 1 se desglosan los tiempos quirúrgicos de cada paciente. Hubo 2 complicaciones intraoperatorias: una lesión de arteria ilíaca que fue reparada laparoscópicamente con sutura intracorpórea y una lesión de vasos epigástricos, también controlada intraoperatoriamente. El sangrado promedio fue 410 ml (rango: 200-800 ml). Ninguno de los pacientes requirió transfusión sanguínea. El tiempo de hospitalización total varió entre 5 y 12 días, con un promedio de 6,8 días.

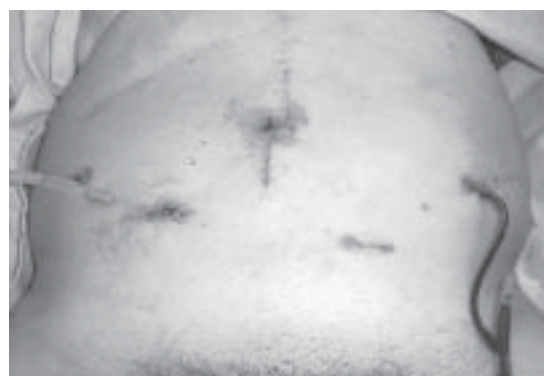

Figura 3. Fotografía de paciente al término de una cistectomía radical laparoscópica con confección extracorpórea de neovejiga ileal ortotópica.

Tabla 1

TIEMPO OPERATORIO DE 5 PACIENTES LLEVADOS A CISTECTOMÍA RADICAL LAPAROSCÓPICA CON CONFECCIÓN EXTRACORPÓREA DE NEOVEJIGA ILEAL ORTOTÓPICA

Pacientes	Linfadenectomía	Tiempo operatorio (minutos)			Total
		Cistectomía	Neovejiga	Anastomosis	
1	60	45	80	60	300
2	35	45	120	45	320
3	70	90	103	85	420
4	60	90	100	60	330
5	No	70	120	75	270

En el seguimiento alejado los 4 pacientes operados por carcinoma vesical tienen continencia completa diurna y sólo 2 incontinencia parcial nocturna. El paciente portador del mielomeningocele se maneja con autosoñado limpio intermitente.

DISCUSIÓN

El cáncer de vejiga es una enfermedad heterogénea de una gran diversidad clínica que hace difícil la toma de decisiones terapéuticas en forma genérica. Uno de los mayores desafíos en el manejo, es lograr identificar aquellos tumores que siendo superficiales en su presentación inicial, van a progresar, haciéndose invasores, los cuales constituyen entre un 15 a 20%^{3,4}. En estas condiciones el empleo de procedimientos que buscan la preservación vesical como la CP parcial, la resección transuretral asociada a quimioterapia o radioterapia, tienen una tasa de éxito limitada, y la CP radical constituye la terapia de elección, ya que se acompaña de mejores resultados a largo plazo^{3,4}.

El mejor método para ser empleado como derivación o reconstrucción del tracto urinario después de la CP, es un tema que preocupa a los urólogos desde hace más de un siglo. Actualmente existen varios tipos de derivaciones urinarias, ortotópicas y no ortotópicas, y esto se debe a que todavía no existe el reservorio ideal que reproduzca la vejiga nativa. En nuestro grupo consideramos que las mejores derivaciones urinarias son las ortotópicas, debido a que ofrecen una mejor calidad de vida por sus resultados estéticos y funcionales, al mantener la micción por uretra^{5,6}.

La CPR con reconstrucción de una neovejiga representa la cirugía de mayor envergadura y complejidad que debe afrontar un urólogo. La cirugía laparoscópica ha demostrado tener ventajas tanto operatorias como postoperatorias con respecto a la cirugía abierta. En la actualidad, la cirugía laparoscópica tiene indicaciones y contraindicaciones precisas, pero no existe duda que constituye una

opción terapéutica que disminuye los requerimientos analgésicos del paciente, el tiempo de hospitalización y convalecencia, las necesidades de transfusión y anestesia, y el tamaño de las incisiones.

Muchos autores están de acuerdo que el íleo post operatorio en los abordajes laparoscópicos es mucho menor en comparación con el que produce la cirugía abierta, y esto se explica por la menor movilización y manipulación del intestino, y por la baja necesidad de narcóticos en el postoperatorio⁷. Denewer y col⁸ demostraron que la cistectomía radical laparoscópica produce menor morbilidad, tiene una recuperación postoperatoria más rápida, y menor estadía hospitalaria.

Parra fue el primero en demostrar la posibilidad de realizar una CP con técnica laparoscópica en 1992¹. Le siguieron varios grupos que perfeccionaron la técnica y la realizaron, como son Sánchez de Badajoz y Puppo^{9,10}. Recientemente Gill y col.¹¹ publicaron su experiencia inicial de CPR y neovejiga ileal ortotópica realizada completamente laparoscópica en 2 pacientes, con un tiempo operatorio promedio de 9 horas. Gaboardi y col.¹² presentaron su experiencia con una técnica combinada en donde la extirpación radical fue realizada con técnica laparoscópica, la confección de la neovejiga fue efectuada parcialmente a cielo abierto y se completó de forma laparoscópica. Turk y col.¹³ publicaron 5 casos donde realizaron cistoprostatectomía radical con derivación urinaria tipo "Mainz pouch II" confeccionado totalmente con técnica laparoscópica con un tiempo promedio de 7,4 horas.

La técnica que nosotros presentamos consiste en 3 pasos. Durante el primer paso realizamos la CPR y la disección linfática pélvica de forma totalmente laparoscópica; la segunda parte esta representada por la confección de la neovejiga, realizada completamente extracorpórea, y el tercer paso consiste en la realización de la anastomosis uretra-neovejiga con técnica laparoscópica.

Creemos que este procedimiento ofrece varias

ventajas en términos de técnica quirúrgica y tiempo operatorio. Como técnica quirúrgica, la exteriorización del asa intestinal por una incisión infraumbilical de 5 cm, ofrece la posibilidad de tener un mejor control de la vascularización del meso-intestinal, lo cual es muy difícil si se realiza de forma laparoscópica. De la misma manera, pensamos que la anastomosis intestinal abierta es más segura que la realizada con sutura mecánica. Una anastomosis termino-terminal conserva la propagación eléctrica y la continuidad del peristaltismo intestinal, no es así cuando la anastomosis se realiza en forma termino-lateral, o latero-lateral. La detubulización del intestino y la confección de la neovejiga se realizan de forma totalmente extracorpórea, exteriorizando el intestino por la incisión infraumbilical. En ninguno de estos pasos utilizamos sutura mecánica, lo cual hace que el costo de la cirugía disminuya significativamente.

Creemos que la CPRL es el procedimiento más complejo que un urólogo debe afrontar, exige un excelente entrenamiento en cirugía laparoscópica y sutura intracorpórea. Sabemos que la curva de aprendizaje para la realización de esta cirugía es prolongada, y se necesita destreza por parte del cirujano. Con la técnica combinada que desarrollamos, la parte más complicada de la cirugía, representada por la elaboración de la neovejiga y el neoinplante ureteral, se realiza de forma convencional, haciendo que esta técnica sea totalmente reproducible.

CONCLUSIÓN

La cistoprostatectomía radical puede realizarse completamente con técnica laparoscópica cuando se dispone de un adecuado entrenamiento laparoscópico. La elaboración laparoscópica de una neovejiga ortotópica representa un desafío mayor, que es minimizado si se utiliza la técnica de exteriorización del asa intestinal. De esta manera se facilita la construcción de la neovejiga, se disminuye el costo y el tiempo quirúrgico significativamente, sin reducir las ventajas de la laparoscopia como técnica mínimamente invasiva.

REFERENCIAS

1. Parra RO, Andrus CH, Jones JP. Laparoscopic cystectomy: initial report on a new treatment for the retained bladder. *J Urol*, 1992; 148: 1140-2.
2. Castillo O, Van Cauwelaert R, Aguirre C. Derivación urinaria continente a la uretra. *Rev Chil Cir*, 1991; 43: 350-2.
3. Mathur VK, Kralin HP, Ramsey EW. Total cystectomy for bladder cancer. *J Urol*, 1981; 125: 784-9.
4. Skinner DG. Management of invasive bladder cancer: a meticulous pelvic node dissection can make a difference. *J Urol*, 1982; 128: 34-7.
5. Hautmann RE, DE Petriconi R, Gottfried HW, Kleinschmidt R, Mattes R, and Paiss T. The ileal neobladder: complications and functional results in 363 patients after 11 years of follow up. *J Urol*, 1999; 161: 422-8.
6. Studer UE, Ackermann D, Casanova GA and Zingg E J. Three years experience with an ileal low pressure bladder substitute. *Br J Urol*, 1989; 63: 43-8.
7. Maxwell-Armstrong CA, Robinson MH and Scholefield JH. Laparoscopic colorectal cancer surgery. *Am J Surg*, 2000; 179: 500-5.
8. Denewer A, Kotb S, Hussein O. Laparoscopic assisted cystectomy and lymphadenectomy for bladder cancer: initial experience. *World J Surg*, 1999; 23: 608-13.
9. Sánchez DE, Badajoz E, Gallego Perales J L, Reche Rosado A. Laparoscopic cystectomy and ileal conduit: case report. *J Endourol*, 1995; 9: 59-62.
10. Puppo P, Perachino M, Ricciotti G. Laparoscopically assisted transvaginal radical cystectomy. *Eur Urol*, 1995; 27: 80-4.
11. Gill I, Jihad H, Kaouk A, Meraney M, Desai M. Laparoscopic radical cystectomy and continent orthotopic ileal neobladder performed completely intracorporeally: the initial experience. *J Urol*, 2002; 168: 13-18.
12. Gaboardi F, Simonato A, Galli S, Lissiani A, Gregori A and Bozzola A. Minimally invasive laparoscopic neobladder. *J Urol*, 2002; 168: 1080-3.
13. Türk I., Deger S, Winkelmann B, Schonberger B and Loening SA. Laparoscopic radical cystectomy with continent urinary diversion (rectal sigmoid pouch) performed completely intracorporeally: the initial 5 cases. *J Urol*, 2001; 165: 1863-6.